16

Aus der chirurgischen Klinik zu Kiel.

Ein Fall von multiplen Exostosen.

Inaugural-Dissertation

zur Erlangung der Doktorwürde

der medizinischen Fakultät

der Königl. Christian-Albrechts-Universität zu Kiel

vorgelegt von

Alfred Wurmb,

approb. Arzt aus Gelting.

Kiel 1903.

Druck von H. Fiencke.

Aus der chirurgischen Klinik zu Kiel.

Ein Fall von multiplen Exostosen.

Inaugural-Dissertation

zur Erlangung der Doktorwürde

der medizinischen Fakultät

der Königl. Christian-Albrechts-Universität zu Kiel

vorgelegt von

Alfred Wurmb,

approb. Arzt aus Gelting.

Kiel 1903.

Druck von H. Fiencke.

No. 51.

Rektoratsjahr 1903/1904.

Referent: Dr. **Helferich.**

Zum Druck genehmigt:

Dr. **Fischer,**
z. Z. Dekan.

Meinem Vater und Lehrer.

Der Verfasser.

Digitized by the Internet Archive
in 2019 with funding from
Wellcome Library

https://archive.org/details/b30604400

Im April dieses Jahres wurde in die chirurgische Klinik zu Kiel ein Patient eingeliefert, dem Lymphome am Halse exstirpiert werden sollten. Die Untersuchung des Patienten ergab interessante Nebenbefunde, über die zu referieren Zweck dieser Abhandlung sei.

Der am 11. April 1885 geborene Karl M. ist der Sohn eines Maurers. Seine Heimat ist das Dorf Neuland in der Provinz Hannover. Seine Eltern leben und sind immer gesund gewesen, nur hat seine Mutter schon seit langer Zeit Geschwülste in der Kniegegend an beiden Beinen, die aber nie Beschwerden verursacht haben. Zwei Geschwister leben und sind gesund. Patient hat seit Neujahr 1902 geschwollene Halsdrüsen, die ihn in die Klinik führen. Sonst ist Patient immer gesund gewesen. Im Jahre 1902 bemerkte P. am r. Unterschenkel über dem Fussgelenk eine kleine harte Geschwulst, die langsam grösser wurde. 1900 bemerkte P. gleichzeitig zwei weitere Geschwülste am oberen Ende des linken Unterschenkels und am unteren Ende des linken Oberschenkels, die ziemlich schnell grösser wurden. Gleiche Geschwülste zeigten sich noch am unteren Ende des rechten Oberschenkels und am unteren Ende des rechten Unterarmes. Irgendwelche Beschwerden haben die Geschwülste niemals verursacht. Patient weiss nicht, ob er an englischer Krankheit gelitten hat.

Status: Auffallend kleiner junger Mann von grazilem Knochenbau und mässiger Ernährung. Die Haut ist ohne Besonderheiten, die Muskulatur schlaff, das Fettpolster gering. Lungen und Herz sind ohne Besonderheiten, die

Bauchorgane lassen keine krankhaften Veränderungen erkennen. Der Thorax ist auffallend flach. Ober- und Unterschenkel bilden einen nach lateralwärts offenen, stumpfen Winkel, besonders ausgeprägt am rechten Bein. Das Fussgewölbe ist sehr flach. An verschiedenen Stellen des Körpers zeigen sich dem Auge Geschwülste von verschiedener Grösse. Am hinteren Rande des rechten acromion und am lateralen Ende der rechten clavicula liegt je ein kirschgrosser harter tumor, über dem sich Haut und Muskulatur leicht verschieben lassen. Der tumor selbst ist nicht druckempfindlich und sitzt völlig unbeweglich dem acromion resp. der clavicula fest auf. An der Grenze zwischen mittlerem und oberem Drittel des rechten humerus präsentiert sich an der dorsalen Seite ein kirschgrosser tumor, der inbezug auf Konsistenz, Beweglichkeit, Druckempfindlichkeit und Sitz den beiden vorigen völlig analog ist. An der Grenze zwischen unterem und mittleren Drittel der rechten ulna lässt sich ein kleiner tumor palpieren, der dornartig von der dem radius abgewandten Kante der ulna vorspringt. Etwas tiefer, etwa 1 cm über dem carpo-ulnar-Gelenk liegt ein tumor dem unteren ulnaende an der volaren Seite mehr breit auf. Am proximalen Ende des zweiten metacarpus der rechten Hand springt erbsengross ein kleiner tumor dorsalwärts scharf vor. Ebenso zeigt die fünfte rechte Rippe unweit von der Knorpelknochengrenze einen erbsengrossen, harten, unbeweglich der Rippe aufsitzenden, runden tumor. An beiden Darmbeinschaufeln liegen etwa in der Mitte des Kammes, in ihrer Lage fast genau korrespondierend an der Aussenseite der Schaufeln zwei haselnussgrosse, harte Geschwülste; sie sind unempfindlich und mit dem Knochen unverschieblich verbunden. In der Umgebung der Kniegelenke präsentiert sich ein ganzer Schwarm von teilweise besonders grossen Geschwülsten. Am rechten Oberschenkel sitzt direkt über dem medialen condylus ein taubeneigrosser tumor. Ein gleicher, aber nur etwa halb so grosser tumor krönt den lateralen condylus. An der medialen Seite der rechten tibia in der Höhe der tuberositas liegt ein kirschgrosser tumor der tibia fest auf, Muskeln und Haut vor

sich herwölbend. An derselben Seite, etwa 5 cm tiefer, springt ein taubeneigrosser tumor scharf vor, der scheinbar in einem sich immer mehr verdünnenden Stiel auslaufend mit der tibia in feste Verbindung tritt. Über dem rechten malleolus internus sitzt ein erbsengrosser tumor. Am linken Oberschenkel sitzt eine hühnereigrosse harte Geschwulst eben über dem condyl. externus, der grösste von allen vorhandenen tumoren, korrespondierend mit dem entsprechenden tumor des rechten Oberschenkels. In der Höhe der tuberositas des linken Unterschenkels sitzt an der medialen Seite ein haselnussgrosser tumor, der von einem zweiten ebenso grossen, scheinbar gestielten und fest mit der tibia verwachsenen tumor überragt wird. Etwa 2 cm tiefer springt von der vorderen Fläche der tibia medialwärts mehrere Zentimeter weit eine schmale Geschwulst vor. Über dem malleolus internus des linken Fusses liegen nebeneinander ein erbsengrosser und ein kirschgrosser tumor.

Alle diese tumoren unterscheiden sich durch Form und Grösse, durch ihre Lokalisation, aber sie haben alle viel gemeinsames. Sie sind alle hart und völlig unempfindlich, über allen lassen sich die sie bedeckende Haut und die sie überlagernden Muskeln leicht verschieben, alle sind sie teils breit, teils durch Vermittelung eines langen, dünnen Stieles mit dem Knochen ihrer Region fest und völlig unverschieblich verbunden. Alle diese Punkte weisen der Diagnose mit Sicherheit den richtigen Weg. Vergegenwärtigt man sich noch die langsame Entstehung der Geschwülste in der Wachstumsperiode des Knaben, ihre auffällig zahlreiche Anordnung an den Enden, das zurückgebliebene Wachstum des Körpers, der langen Röhrenknochen, denkt man an den Umstand, dass die Mutter des Patienten seit ihrer Jugend ebenfalls harte Geschwülste in der Gegend der Kniegelenke hat, so wird man unbedenklich die Diagnose auf multiple Exostosen stellen dürfen. Das Röntgenbild bestätigt die Diagnose. Leider musste wegen Raummangels davon abgesehen werden, alle Geschwülste im Röntgenbild hier wiederzugeben. Das erste Bild zeigt die oberen Enden beider Schienbeine von vorne. An der medialen Seite der rechten tibia

präsentiert sich die schon von aussen stielförmig palpierte Geschwulst als exquisite gestielte Exostose. Am medialen Rand der linken tibia springen die obere und untere Exostose stielförmig vor, während die mittlere der vorderen tibiafläche breit aufsitzt. Das zweite Röntgenbild zeigt die untere Partie des rechten Unterarmes in Supination von der Volarseite. Die ulna ist stark verkrümmt. An der Grenze zwischen unterem und mittlerem Drittel springt eine Exostose wie ein Dorn vor. An den sich gegenüberliegenden Seiten des radius und der ulna zeigt das Bild zwei sich gegenüberliegende Exostosen, von denen die eine der ulna vorne breit aufsitzt, in einen seitlichen Stachel auslaufend, während die andern, der Palpation übrigens nicht zugänglichen Exostose, vom radius stachelförmig nach hinten vorspringt.

Derartige Fälle von multiplen Exostosen sind gerade keine grosse Seltenheit, sie kommen nur dem Arzt verhältnismässig selten zu Gesicht, weil sie sehr oft garkeine Beschwerden machen.

Im übrigen bietet obiger Fall nicht gerade neues inbezug auf multiple cartilaginäre Exostosen, aber er bringt eine interessante Bestätigung früherer Beobachtungen auf diesem Gebiet.

Es ist schon früher darauf hingewiesen, dass in der Ätiologie derartiger Exostosen die Heredität zweifellos eine Rolle spielt. So beobachtete Heymann multiple Exostosen an zahlreichen Knochen eines Phtisikers. Die Mutter und die vier Brüder des Kranken, sowie seine drei Kinder litten sämtlich an multiplen Exostosen. Reinike sammelte aus der Litteratur 36 Fälle von multiplen Exostosen, bei welchen die erbliche Anlage 1 mal bis in die fünfte Generation, 15 resp. 12 mal bis in die dritte und zweite Generation zurückreichte.

In unserem Fall lässt sich mit Sicherheit feststellen, dass die Mutter des Patienten seit ihrer Jugend Exostosen an beiden Beinen in der Gegend der Kniegelenke hat. Eine weiter zurückreichende erbliche Anlage lässt sich hier nicht eruieren.

In einer Reihe von Fällen, allerdings hauptsächlich solitärer Exostosen, die in der Münchener Poliklinik und der hiesigen chirurgischen Klinik zur Beobachtung kamen,

wurde die Entstehung des tumors mit einem erlittenen trauma in Verbindung gebracht. In unserem Falle sind die Exostosen angeblich völlig spontan, ohne eine äussere Einwirkung allmählich aufgetreten.

Schon im Jahre 1875 hat R. v. Volkmann in den „Beiträgen zur Chirurgie“ auf das gleichzeitige Vorkommen von multiplen kartilaginären Exostosen und Wachstumsstörungen hingewiesen. Dieser Zusammenhang wurde später von verschiedenen Seiten bestätigt. Die Erklärung dieser Thatsache schlug aber verschiedene Wege ein. Volkmann war der Ansicht, dass in der Rhachitis der Grund für dieselbe liege. Er bezeichnet sogar diese Art der Erkrankung als eine besondere Form der Rhachitis. Dagegen wandte sich in der Petersburger med. Wochenschr. zuerst E. v. Bergmann im Jahre 1876. Er sah in der Exostosenbildung eine Krankheitsäusserung des Intermediarknorpels von bisher unbekannter Art und fasste die Wachstumsstörung als sekundäre Erscheinung jener Knochengeschwülste auf. Die ersten Beweise für diese Ansicht gaben die unter Helferich's Leitung an der Münchener chirurgischen Poliklinik gelieferten Arbeiten. Auf Grund von 3 Fällen von multiplen kartilaginären Exostosen, deren Anordnung an den Epiphysen der langen Röhrenknochen auffiel, kommen Brenner und Meyer zu dem Schluss, dass die Störung des Längenwachstums, die in allen drei Fällen zweifellos vorhanden war, auf Rechnung der Exostosen zu setzen sei, und zwar so dass die Knochen eine Verkürzung erleiden, welche genau dem Grade der Exostosenwucherung entspricht. Die Verbiegungen und Gelenkstörungen, die oft bei multiplen kartilaginären Exostosen beobachtet wurden, beruhen nicht auf rhachitischer Veränderung — es liess sich in vielen Fällen weder anamnestisch noch aus sonstigen Symptomen Rhachitis nachweisen — sondern wie Helferich und Bessel-Hagen beweisen, ebenso wie die Exostosen selbst auf anderweitigen Veränderungen des Intermediarknorpels, und zwar handelt es sich um eine vorzeitige Verknöcherung der Epiphysenlinien. Und hier ergiebt sich nach Helferich auch ein Zusammenhang mit der Erblichkeit. Die frühzeitige Ver-

knöcherung wird ihren Grund haben in einer fehlerhaften ersten Anlage der Epiphysenlinie. Es lässt sich wohl denken, dass Material, das bestimmt war das Längenwachstum des Knochens zu besorgen, durch die Störung in den Epiphysenlinien nach aussen gedrängt, die multiplen Exostosen bildet.

In unserem Fall trifft eine auffällige Häufung der Exostosen an den Epiphysen der langen Röhrenknochen zweifellos zu, auch giebt dieser Fall eine neue Bestätigung des Zusammenhanges zwischen multiplen Exostosen und Störung des Längenwachstums der Knochen. Der Patient ist 18 Jahre alt und macht nach seiner Grösse den Eindruck eines 12jährigen Knaben. Er ist 140 cm gross und giebt an, in den letzten Jahren nicht merklich gewachsen zu sein. Die Messung einzelner Knochen ergiebt eine zweifellose Verkürzung der besonders mit Exostosen behafteten. So misst der linke Unterarm von der Spitze des olecronon bis zur Spitze des kleinen Fingers 38 cm, er ist von Exostosen völlig frei. Der rechte Unterarm, der zwei Exostosen trägt, misst nur 36½ cm, zeigt also eine Verkürzung um 1½ cm, die wohl der Grösse der beiden Exostosen entsprechen mag. Ein neuer Beweis für die Theorie, dass das Wachstum der Exostosen in die Breite auf Kosten des Längenwachstums der betreffenden Knochen geschieht. Dasselbe Verhältnis erhellt aus den Längenverhältnissen der beiden Unterschenkel. Der mit Exostosen stärker behaftete rechte Unterschenkel ist um 1½ cm kürzer als der linke, der 3 Exostosen weniger trägt. Ausserdem zeigt die 2 Exostosen tragende linke ulna eine deutliche Verkrümmung, während die rechte ulna völlig gerade ist. Ein Beweis, dass nicht Rhachitis die Ursache der Krümmung ist, sondern eben die Exostosen. Läge Rhachitis vor, so würde höchst wahrscheinlich auch die linke ulna eine Krümmung zeigen, während hier doch nur die ulna gekrümmt ist, die Exostosen trägt. Auch lassen sich sonst weder anamnestisch noch durch die Untersuchung Zeichen von Rhachitis nachweisen.

Es ist in früheren Angaben relativ häufig darauf hingewiesen, dass sich bei mit multiplen Exostosen behafteten Patienten oft valgus-Stellung der Füsse findet.

Das Zurückbleiben der malleoli externi in ihrem Wachstum hat eine stärkere Spannung der lateralen Seitenbänder zur Folge und veranlasst so eine Auswärtsdrehung der Füsse. So ist auch in unserm Fall rechts an der Seite der stärkeren Verkürzung des Unterschenkels eine stärkere valgus-Stellung als links zu beobachten.

Zweifellos ist dieser Fall von multiplen Exostosen für die Richtigkeit früherer Beobachtungen inbezug auf die Erblichkeit der krankhaften Anlage, auf den Zusammenhang von multiplen cartilaginären Exostosen und Störung des Längenwachstums ein neuer Beweis. Auch dieser Fall versetzt uns in die Möglichkeit, Rhachitis als Ursache der Exostosen auszuschliessen und macht den Zusammenhang der multiplen Exostosen mit Störungen in den Epiphysenlinien ausserordentlich wahrscheinlich.

Da der Patient trotz der grossen Zahl der Exostosen ausser seinem Plattfuss absolut keine Beschwerden durch dieselben hat, von einem Teil seiner Exostosen nicht einmal etwas wusste — er kam ja garnicht wegen der Exostosen, sondern wegen geschwollener Lymphdrüsen am Hals in die Klinik — liegt kein Grund vor, irgendwie operativ einzugreifen. Dass die Exostosen noch erheblich wachsen werden, ist bei dem Alter des jungen Mannes — 18 Jahre — nicht gerade wahrscheinlich. Auch ist es nicht ausgeschlossen, dass sich ein Teil der Exostosen spontan zurückbildet. Wenigstens berichtet Hartmann in dem Archiv für klinische Chirurgie über einen Fall von multiplen Exostosen, der in einem Zwischenraum von 20 Jahren zweimal zur Beobachtung kam. Aus dem Vergleich der im Jahre 1872 von dem Patienten verfertigten Photographie mit seinem Aussehen im Jahre 1892 ergab sich die Thatsache, dass die meisten bis hühnereigrossen Exostosen des Jahres 1872 sich fast völlig zurückgebildet hatten. Wie diese Rückbildung erfolgt, bedarf noch wissenschaftlicher Erklärung. An der Thatsache lässt sich nicht zweifeln. Immerhin ist es nicht wahrscheinlich, dass diese Ausnahme im Verlauf der multiplen Exostosen unseren Patienten von seinem Leiden

befreien wird. Aber solange er keine Beschwerden spürt, wird man ihn ruhig seinem Schicksal überlassen können.

* * *

Meinem verehrten Lehrer Herrn Geheimrat Professor Dr. Helferich spreche ich für die gütige Überlassung dieses Falles und die Unterstützung bei der Arbeit meinen gehorsamsten Dank aus.

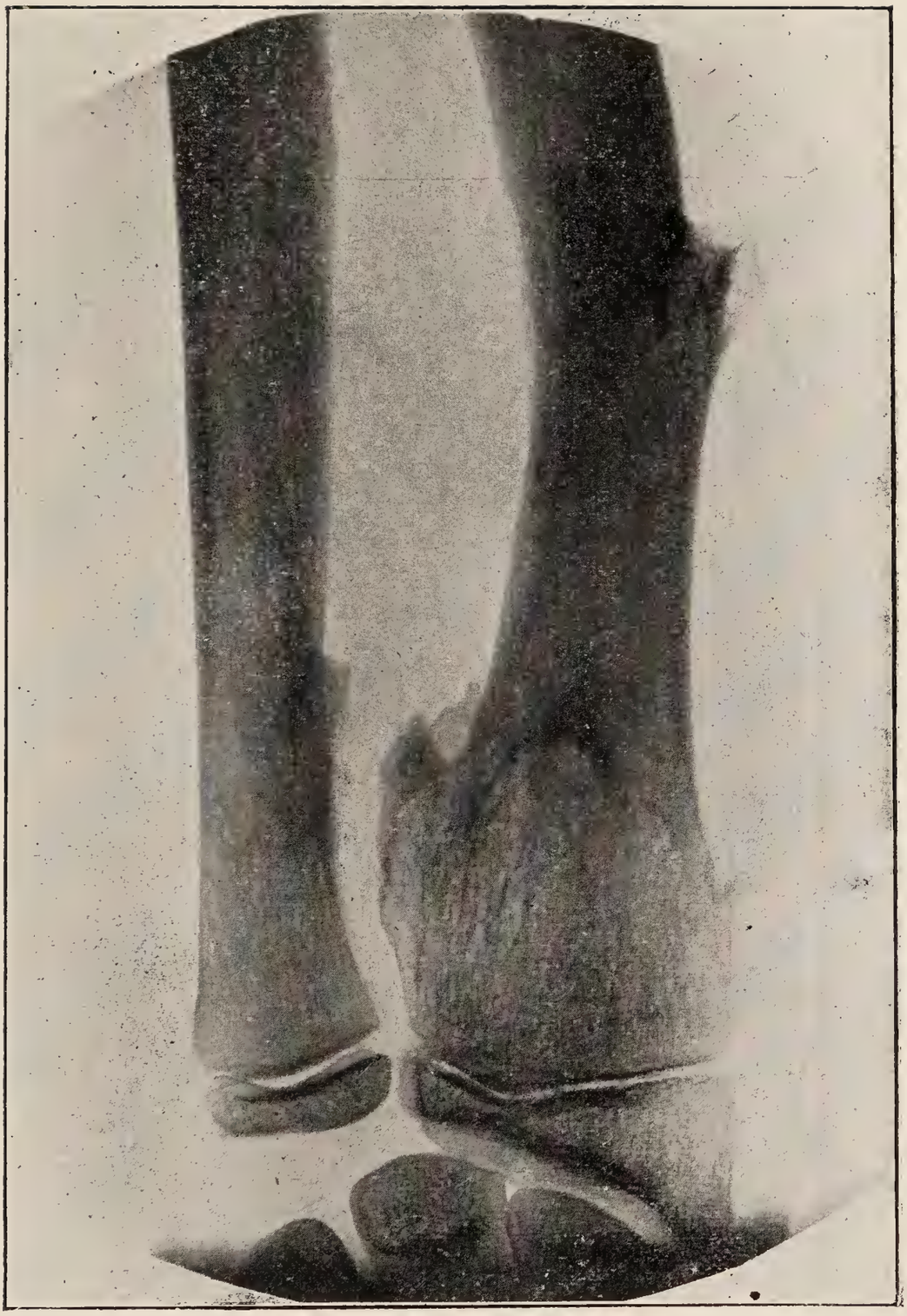

Litteratur.

Tillmanns: Lehrbuch der allgemeinen Chirurgie.

Tillmanns: Lehrbuch der speciellen Chirurgie.

Ziegler: Lehrbuch der allgemeinen Pathologie.

Ziegler: Lehrbuch der speciellen Pathologie.

Brenner: Beitrag zur Casuistik der multiplen Exostosenbildung. Inauguraldissert., München 1884.

Heymann: Ein Beitrag zur Heredität seltener Geschwulsttumoren. Virchows Archiv. 104. Bd. 1886.

v. Kryger: Multiple Knochen- und Knorpelgeschwulste. Archiv. f. klinische Chirurgie, 57. 4. 1898.

Meyer: Über Knochen- und Gelenk-Deformitäten nach multiplen Exostosen. Inaugurald. München 1882.

Reich: Ein Beitrag zur Lehre über multiple Exostosen. Deutsche Zeitschrift für Chirurgie 43. 12. 1896.

Reinike: Erblichkeit multipler Wachstumsexostosen. Beiträge v. Bruns, VII. 1891.

Hartmann: Ein seltener Ausgang multipler cartilaginärer Exostosen. Archiv. f. klinische Chirurgie, 45. 3. 1893.

Vita.

Ich, Alfred Peter Hugo Adolf Wurmb, ev. luth. Glaubens, bin geboren am 28. Juni 1879 zu Gelting im Kreise Flensburg, Provinz Schleswig-Holstein, als Sohn des prakt. Arztes Dr. Adolf Wurmb und dessen Ehefrau Caecilie, geborene Thormählen. Ich besuchte vom Jahre 1890 an das Gymnasium der Stadt Flensburg, das ich Michaelis 1897 mit dem Zeugnis der Reife verliess. Ich studierte Medizin in Kiel, wo ich im Herbst 1899 das tentamen physikum bestand, dann in München. Im Sommer 1900 diente ich als Einj.-Freiw. beim 19. bayrischen Infanterieregiment „König Viktor Immanuel von Italien.“ Dann studierte ich in Berlin und wieder in Kiel, woselbst ich am 10. April 1903 das medizinische Staatsexamen beendete. Am 28. Mai 1903 promovierte ich in Kiel zum Doktor der Medizin.